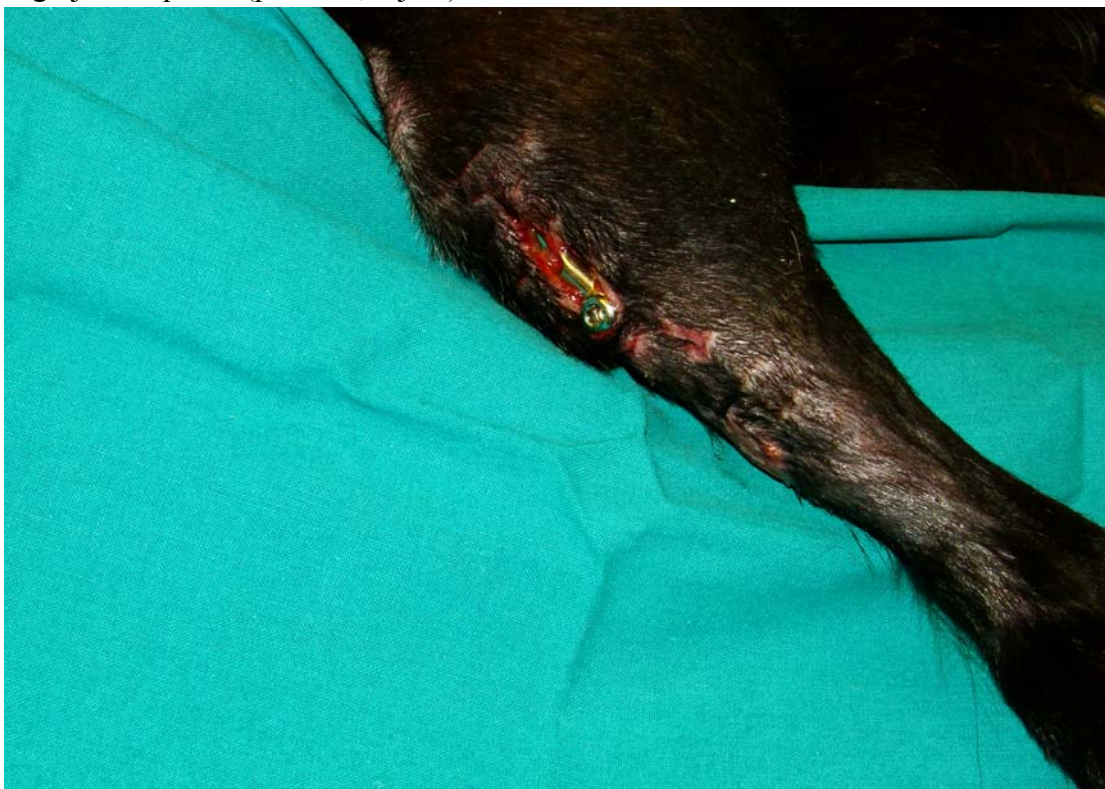
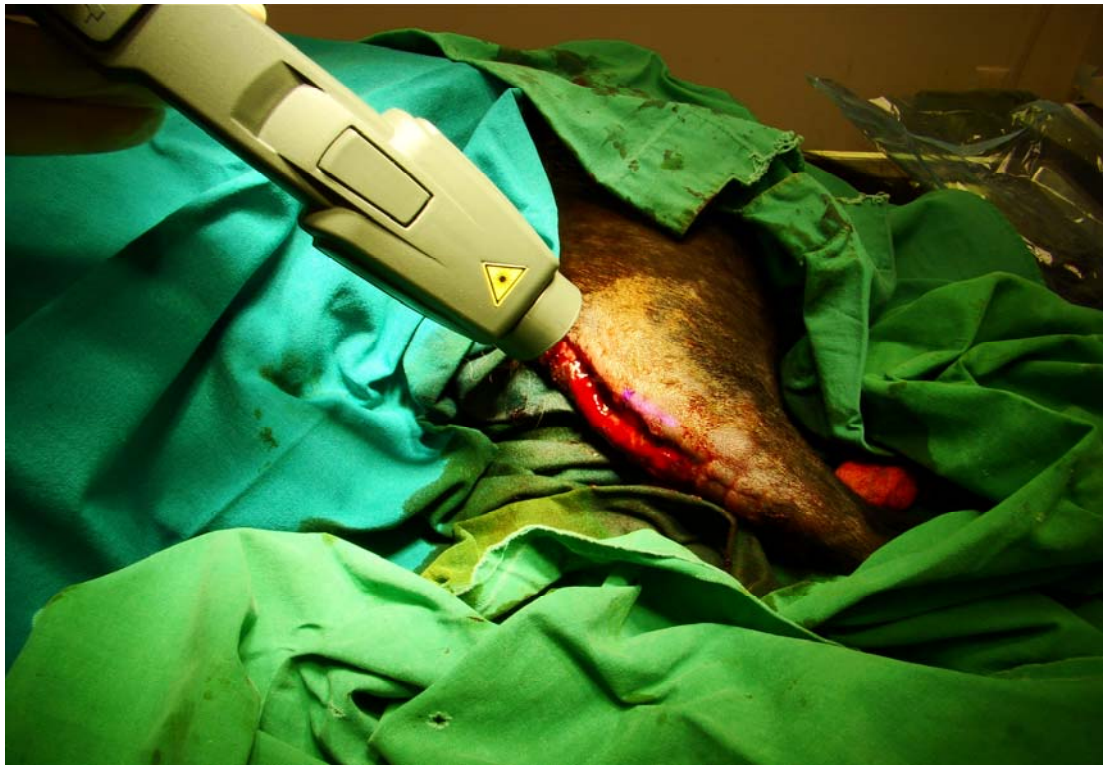
PRIMER 2:

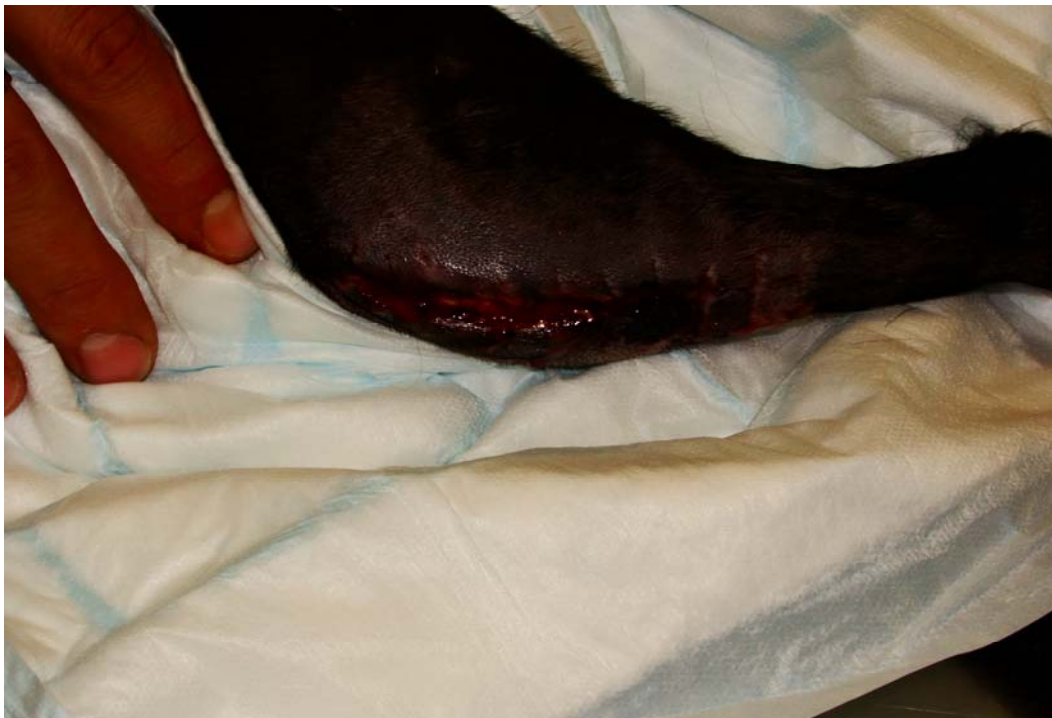Pes, star 6 let, po poškodbi levega kolena je imel na neznani veterinarski kliniki nameščeno kovinsko ploščico in 4 vijake. 7 dni po operativnem posegu je lastnik s psom prišel na kliniko „TRISTOKOSMATH“, ker si je pes zgrizel rano tako, da se je kolenski sklep odprl in vidni so bili praktično vsi vgrajeni implantati (ploščica, vijaki):



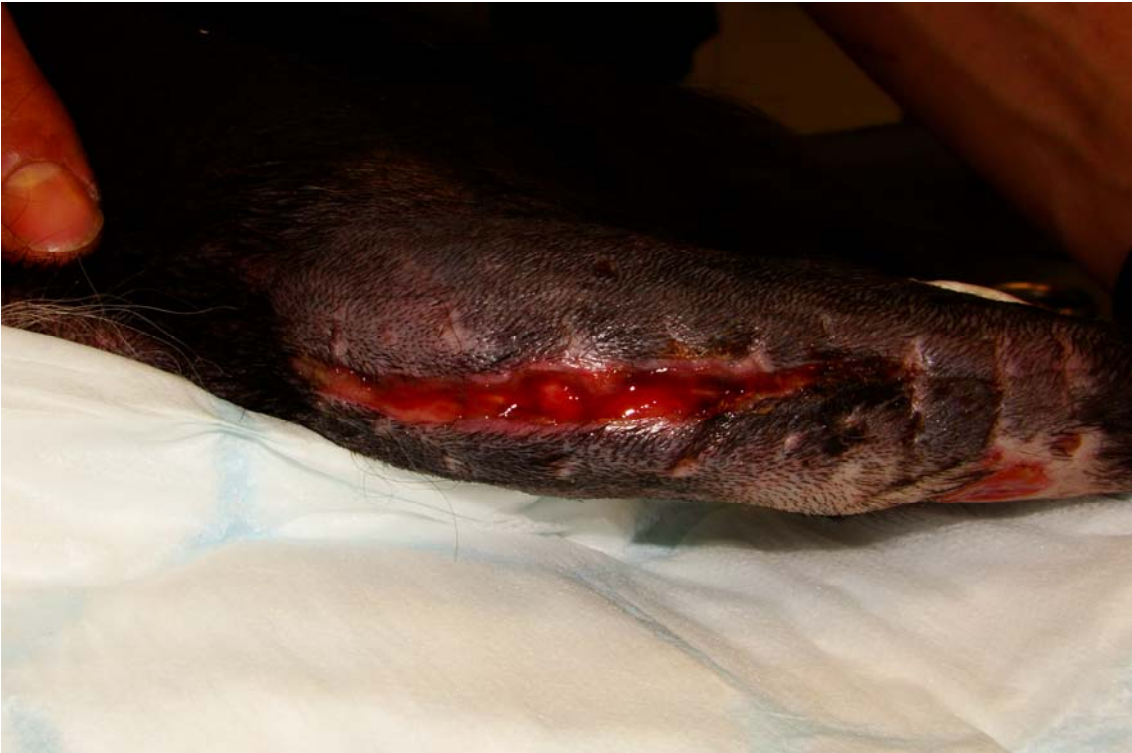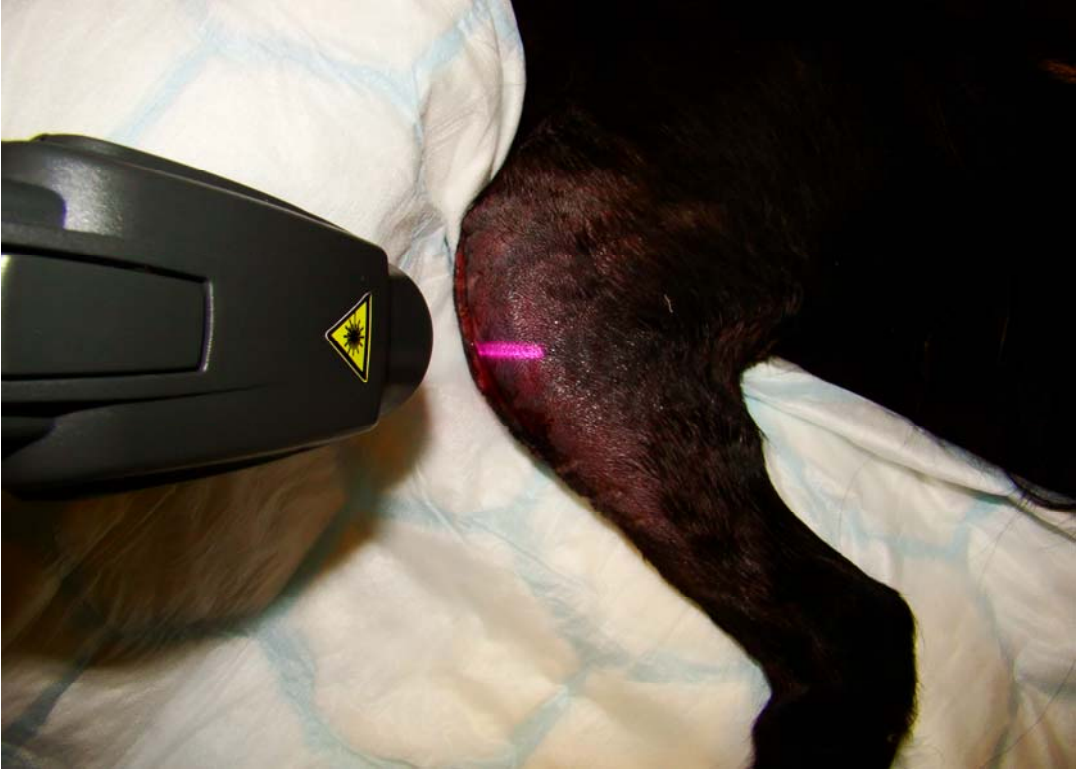
Po RTG slikanju kolenskega sklepa smo se odločili za odstranitev vseh implantov in za „odprto“ zdravljenje rane, s pomočjo obsevanja z laserjem (Program: zdravljenje inficirane rane, obsevanje vsakih 24 ur), brez uporabe antibiotikov:

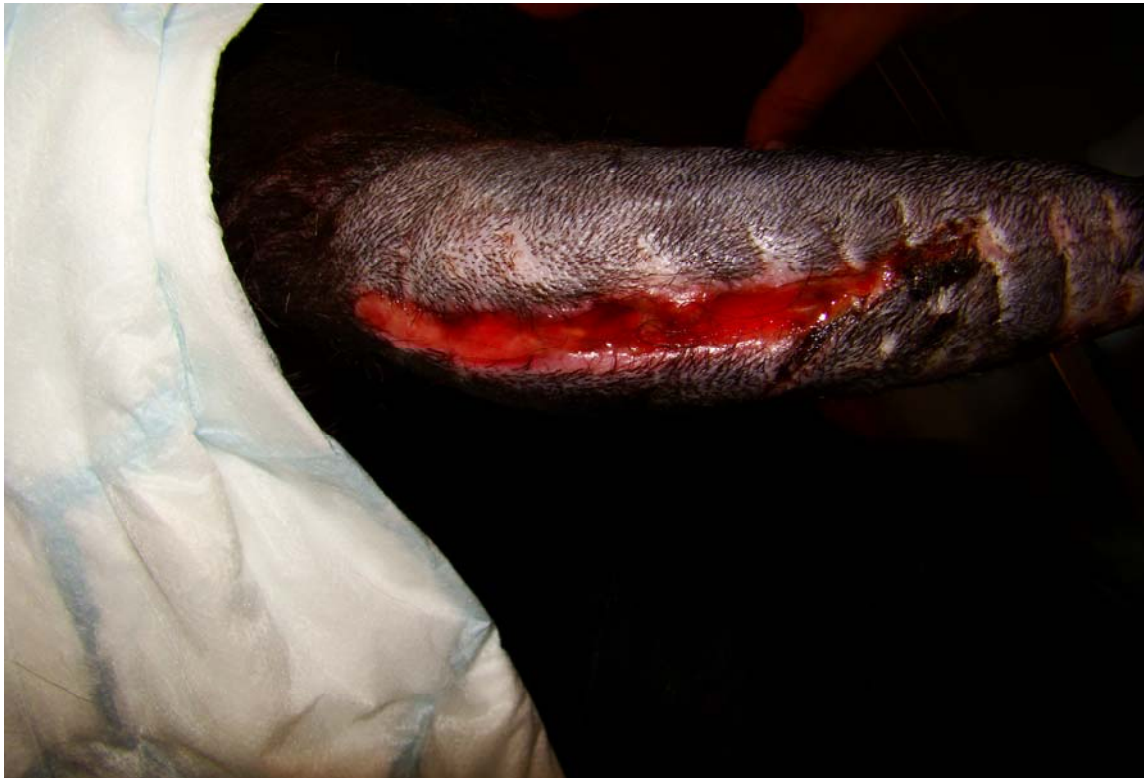

Spodnja slika prikazuje odprto rano na levem kolenu, 24 ur po prvem obsevanju z laserjem:

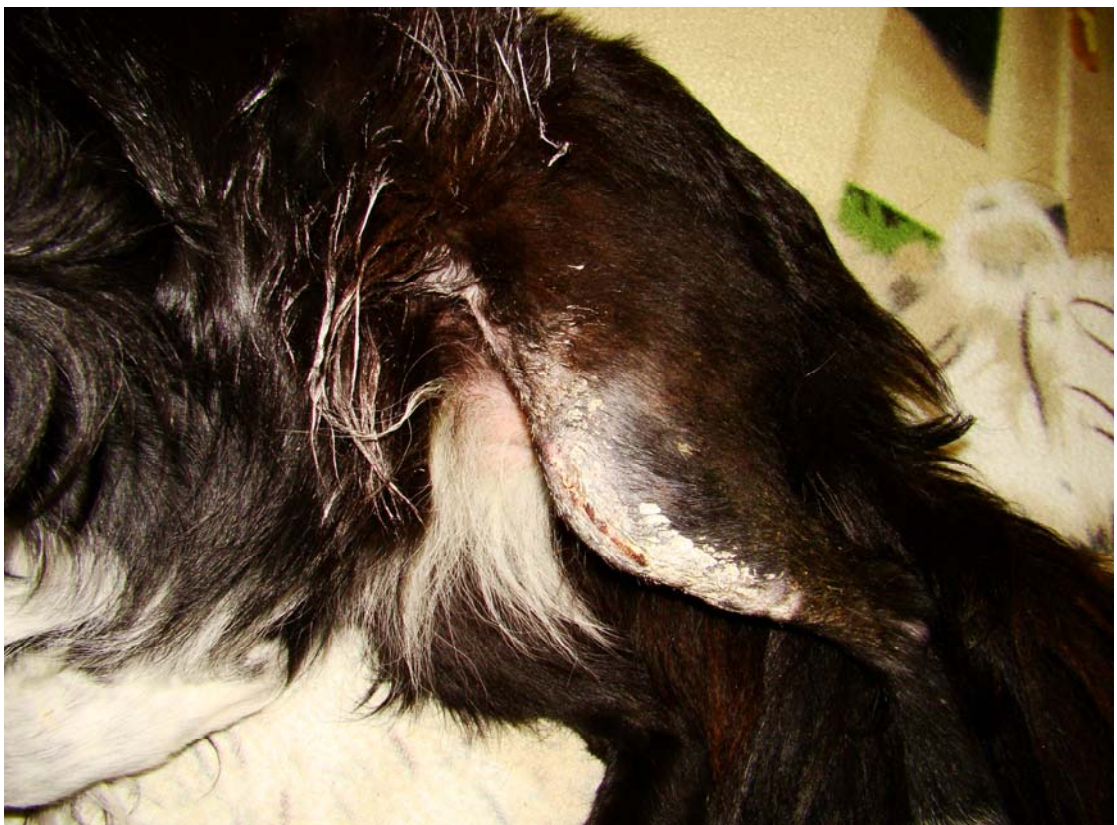

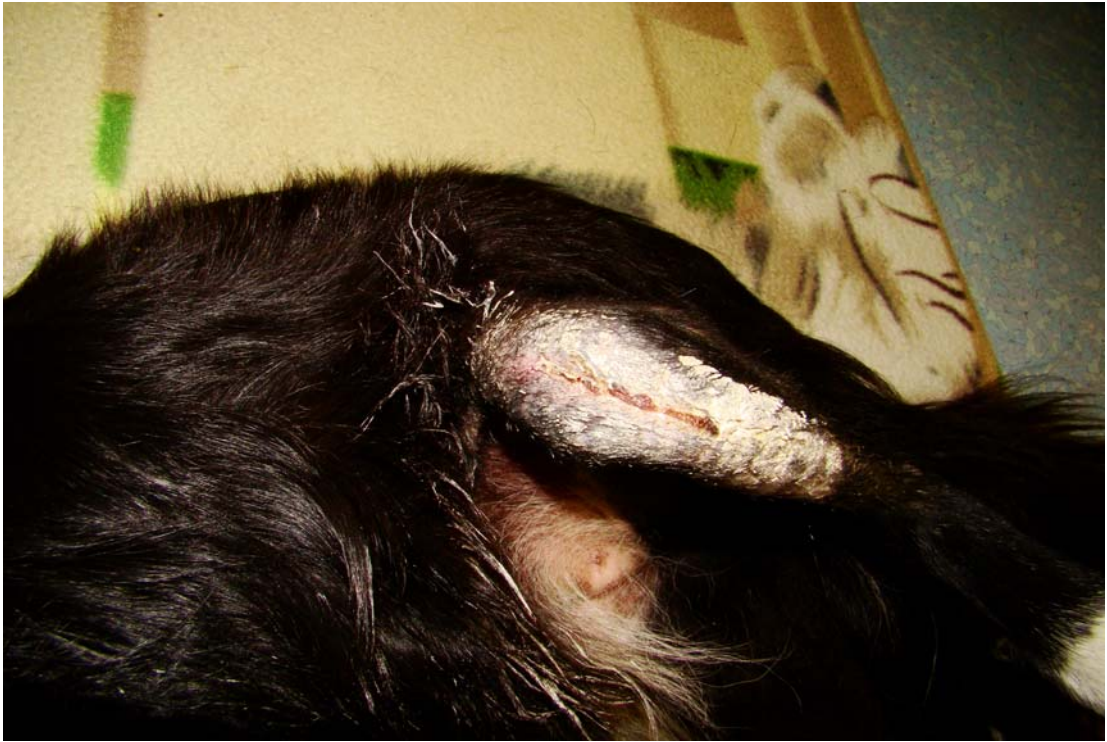Naslednje 3 slike prikazujejo stanje odprte rane na levem kolenu, 3., 4. in 5. dan zdravljenja:





Spodnji dve sliki pa prikazujeta skoraj popolno zaraščanje rane na levem kolenu, 9. dan zdravljenja – obsevanja z laserjem. Bela barva na koži, v okolici rane, je krema, ki zmanjšuje brazgotinjenje tkiva:





Psu smo dnevno menjavali zaščitno obvezo (prve 3 dni smo jo menjavali 2x dnevno), zadnje 3 dni smo zaščitni obvezi dodajali še medeni obkladek. Ker je pes po končani terapiji obremenjeval prizadeto okončino skoraj 90%, smo se odločili za kontrolni pregled čez približno 2 meseca, ko se bomo odločili o nadaljnjem zdravljenju prizadetega kolenskega sklepa, glede na trenutne klinične znake in RTG izvide.